

Песчаный Владимир Григорьевич

кандидат медицинских наук,

врач-оториноларинголог

ЗАО «Центр аллергии и иммунологии»

peschanyvladimir35@rambler.ru

Vladimir G. Peschany

Candidate of medical sciences,

otorhinolaryngologist

CJSC Center of an Allergy and Immunology

peschanyvladimir35@rambler.ru

ВЛИЯНИЕ РАЗНЫХ МЕТОДИК КОНСЕРВАТИВНОГО ЛЕЧЕНИЯ НА ЦИТОКИНОВЫЙ ПРОФИЛЬ ДЕТЕЙ С ХРОНИЧЕСКИМ ТОНЗИЛЛИТОМ

INFLUENCE OF DIFFERENT TECHNIQUES OF CONSERVATIVE TREATMENT ON CYTOKINES PROFILE OF CHILDREN WITH THE CHRONIC TONSILLITIS

***Аннотация.** В статье автором сопоставлена клиническая эффективность двух методик консервативного лечения хронического тонзиллита у детей. В первой группе была применена усовершенствованная методика фотодинамической терапии. Она основана на воздушно-капельной обработке нёбных миндалин раствором метиленового синего с последующим освещением низкоинтенсивным квазимонохроматическим красным светом ($\lambda_{\text{MAX}} = 660$ нм). Во второй группе мы использовали полоскание горла раствором «Хлорофиллипта», препарат «Тонзилотрен», освещение ротоглотки коротковолновым ультрафиолетовым светом, сантиметровую волновую терапию и ультрафонофорез гидрокортизона на область нёбных миндалин по обычным методикам. После каждого курса лечения в обеих группах наблюдался регресс основных симптомов хронического воспаления, уменьшение размеров нёбных миндалин, коррекцию и нормализацию концентраций провоспалительных и противовоспалительных цитокинов. Доказана более высокая эффективность усовершенствованной методики фотодинамической терапии в лечении детей с хроническим тонзиллитом, особенно в отдалённом периоде. Обоснована возможность использования цитокинового профиля для оценки направления развития воспалительного процесса и эффективности проводимой терапии.*

***Ключевые слова:** хронический тонзиллит, фотодинамическая терапия, физиотерапия, красный свет, метиленовый синий, цитокины.*

***Annotation.** Clinical efficacy of two techniques of conservative treatment of a chronic tonsillitis at children is compared. In the first group used improved technique of photodynamic therapy. The technique is based on air-drop processing of palatine*

tonsils by the solution of methylene blue with the subsequent irradiation of low intensive quasimonochromatic red light ($\lambda_{MAX} = 660$ nm). In the second group used rinsing of a throat by solution of "Chlorophylliptum", a drug of "Tonsilotren", illumination of oropharynx a short-wave ultraviolet light, centimetric wave therapy and ultraphonophoresis of hydrocortisone on area of palatine tonsils on usual techniques. After each course of treatment in both groups observed recourse of the basic symptoms of a chronic inflammation, reduction of the sizes of palatine tonsils, correction and normalization of concentration of inflammatory and anti-inflammatory cytokines. High performance of improved technique of photodynamic therapy in treatment of children with a chronic tonsillitis, especially in the remote season is proved. Use possibility cytokines profile for an assessment of a direction of development of inflammatory process and efficacy of made therapy is proved.

Key words: *chronic tonsillitis, photodynamic therapy, physical therapy, red light, methylene blue, cytokines.*

Проблема хронического тонзиллита (ХТ) остаётся актуальной для детской оториноларингологии. Достаточно часто это заболевание сочетается с гипертрофией небных миндалин (ГНМ), способствующей его длительному и рецидивирующему течению [1].

Применяемые методы консервативной терапии ХТ не всегда обеспечивают выздоровление или длительную ремиссию. Существенную роль в его лечении играет физиотерапия [1; 2], в том числе фотодинамическая терапия (ФДТ), одна из методик которой основана на использовании сочетания низкоинтенсивного красного света (НКС) и метиленового синего (МС) – эффективного антисептика и фотосенсибилизатора [1-3].

Постоянно совершенствуются сведения о роли цитокинов во взаимодействии клеток и течении иммунологических реакций. Эта система очень разнообразна и динамична, каждый медиатор выполняет определённые функции. К одним из основных провоспалительных цитокинов относятся ИЛ-2 и ИЛ-4, а к важнейшим противовоспалительным – ИЛ-10. Для оценки течения воспаления необходимо одновременное определение концентраций про- и противовоспалительных медиаторов [4]. Цитокиновый профиль пациентов можно использовать для анализа эффективности лечения ХТ [5; 6].

Цель исследования: изучить характер клинических изменений, динамику системных уровней основных цитокинов (ИЛ-2, ИЛ-4, ИЛ-10) у детей с декомпенсированной формой ХТ под влиянием разных методик консервативного лечения.

Материалы и методы: Обследованы и пролечены 2 группы школьников с декомпенсированной формой ХТ и ГНМ II и III степени. У них наблюдали только рецидивы ангины и общие токсико-аллергические явления. В 1-й группе (20 детей) применяли усовершенствованную методику ФДТ (УМФДТ), включающую освещение НМ и ротоглотки квазимонохроматическим НКС в присутствии МС ($\lambda_{MAX} = 660$ нм, $t=300$ с, $T_{курса}=10$ ежедневных процедур) [5], а во 2-й (25 детей) – схема лечения включала: 1) полоскание горла 1% спиртовым р-ром Хлорофиллипта (1:10) 3 раза в день, 2 недели; 2) приём комплексного

гомеопатического препарата «Тонзилотрен» по обычной схеме, 2 недели; 3) сочетали КУФ-облучение ($P=1/2-2$ биодозы, $t=3-5$ мин., $T_{\text{курса}}=4-5$ облучений), СМВ-воздействие ($P=2$ Вт, $t=3-5$ мин., $T_{\text{курса}}=5-7$ ежедневных процедур) и ультрафонофорез гидрокортизона ($P=0,1-0,2$ Вт/см², $t=3-5$ мин., $T_{\text{курса}}=8-10$ процедур) на область НМ по стандартным методикам. Лечение проводили с интервалом в полгода в период клинической ремиссии ХТ.

Динамику регресса местных симптомов ХТ и изменение размеров НМ оценивали при регулярных ЛОР-осмотрах. Для оценки течения хронического воспаления проводили комплексное исследование системного цитокинового профиля (IL-2, IL-4 и IL-10) до и после каждого курса терапии. Концентрацию медиаторов в крови определяли иммуноферментным методом с помощью наборов ЗАО «Вектор-Бест» (Новосибирск). В ходе статистической обработки подсчитывали доверительный интервал средних концентраций ($X \pm m$) каждого из цитокинов в динамике и достоверность различия одноимённых показателей ($M \pm m$) [7]. Нормы содержания цитокинов были взяты из соответствующих наборов реагентов.

Результаты и обсуждение: До лечения у детей отмечались отёчность и гиперемия слизистой оболочки НМ и глотки; признаки Гизе, Зака, иногда Преображенского; рубцовое изменение поверхности НМ, иногда их сращение с передними нёбными дужками; региональный лимфаденит, а также ГНМ 2 и 3 степени. Изучение цитокинового профиля выявило в обеих группах увеличение концентрации провоспалительных IL-2, IL-4 и снижение содержания противовоспалительного IL-10 по сравнению с нормой (табл. 1).

Таблица 1

Цитокиновый профиль детей с ХТ до лечения

Конц. цитокинов сыворотки крови	1 группа УМФДТ		2 группа ФТЛ		Статистические показатели				Показатели нормы	
	X	m	X	m	M	m	t	на %	min	max
IL-10, pg/ml	2,41	0,11	2,82	0,17	0,46	0,11	-2,02	17,01	0	31
IL-2, pg/ml	11,52	0,95	11,68	0,98	0,21	0,95	-0,11	1,39	0	10
IL-4, pg/ml	5,48	0,22	6,21	0,54	0,75	0,28	-1,25	13,32	0	4

Направленность изменений уровней медиаторов определяется основным заболеванием и говорит о наличии в организме очага хронического воспаления. Высокие уровни IL-2 и IL-4 способствуют его длительному и рецидивирующему течению, особенно в сочетании с ГНМ. Существенную роль в патогенезе ХТ, вероятно, играют низкие значения IL-10, обладающего иммуномодулирующими и противовоспалительными свойствами, контролирующего характер и течение воспаления [4]. При анализе цитокинового статуса пациентов необходимо учитывать достаточно широкие колебания их концентраций даже в здоровом организме и индивидуальные особенности иммунной системы.

Во время прохождения 1 курса терапии наблюдались постепенный регресс основных признаков ХТ и их исчезновение к его окончанию, а также уменьшение размеров НМ. Сравнение данных ЛОР-осмотров в обеих группах

говорит о более высокой эффективности УМФДТ, позволяющей достичь хороших результатов значительно быстрее – к концу 10 дня. Преимуществами этой методики также являются простота, бесконтактность и доступность. Положительная клиническая динамика состояния больных объективно подтверждается коррекцией и нормализацией их цитокинового статуса, особенно в 1 группе. Это, вероятно, объясняет характер и скорость клинических изменений (табл. 2, 3).

Таблица 2

Цитокиновый профиль детей до и после 1 курса УМФДТ

Конц. цитокинов сыворотки крови	до лечения		после 1 курса		Статистические показатели				Показатели нормы	
	X	m	X	m	M	m	t	на %	min	max
IL-10, pg/ml	2,41	0,11	4,46	0,16	2,13	0,12	17,75	85,06	0	31
IL-2, pg/ml	11,52	0,95	7,21	0,46	-4,04	0,53	-7,623	-37,41	0	10
IL-4, pg/ml	5,48	0,22	3,39	0,14	-1,96	0,19	-10,32	-38,14	0	4

Таблица 3

Цитокиновый профиль детей до и после 1 курса ФТЛ

Конц. цитокинов сыворотки крови	до лечения		после 1 курса		Статистические показатели				Показатели нормы	
	X	m	X	m	M	m	t	на %	min	max
IL-10, pg/ml	2,82	0,17	4,05	0,21	1,22	0,12	4,55	43,62	0	31
IL-2, pg/ml	11,68	0,98	7,91	0,46	3,77	0,51	-3,48	-32,28	0	10
IL-4, pg/ml	6,21	0,54	3,98	0,26	1,72	0,26	-3,72	-35,91	0	4

Анализ результатов указывает на постепенное стихание воспаления в организме. Как известно, все изучаемые медиаторы играют важную роль в патогенезе хронического воспаления. IL-2 и IL-4 запускают иммунный ответ и активируют факторы, участвующие в реализации клеточного и гуморального иммунитета соответственно. Весьма существенное значение имеет увеличение уровня IL-10, отвечающего за выраженность, течение и продолжительность воспаления и обладающего ауторегуляторной активностью [4].

Характер клинико-иммунологических изменений, возникающих после 1 курса лечения, говорит о более высокой эффективности УМФДТ у детей с ХТ, возможности использования системного цитокинового профиля в качестве дополнительного метода диагностики ХТ и оценки эффективности терапии. Большое разнообразие цитокинов, простота, низкая стоимость их исследования позволяет одновременно изучать несколько про- и противовоспалительных медиаторов для более подробной оценки течения воспаления. При наличии показаний необходимо комплексное исследование иммунного статуса.

Учитывая хорошее общее состояние детей, отсутствие у них рецидивов ангин и выраженных признаков ХТ, их повторное обследование проводили через полгода после 1 курса лечения. При ЛОР-осмотре у большинства пациентов ($\approx 65\%$ в 1 и $\approx 55\%$ во 2 группе) местные признаки ХТ отсутствовали, у остальных ($\approx 35\%$ и $\approx 45\%$ соответственно) – были выявлены небольшие отёчность и гиперемия миндалин, признак Гизе. Полученные клинические

данные объективно подтверждались изменениями цитокинового профиля: увеличение концентраций IL-2, IL-4 и снижение содержания IL-10. При этом количество IL-2 и IL-4 было ниже, а IL-10 – значительно выше, чем до лечения, особенно у детей из 1 группы. Это говорит о более высокой клинической эффективности УМФДТ и стабильности развивающихся эффектов, необходимости терапии не реже 2 раз в год, особенно для пациентов 2 группы. Вероятно, один из механизмов, определяющих характер и продолжительность эффектов, связан с сохранением достаточно высокой концентрации IL-10.

При прохождении 2 курса терапии наблюдались исчезновение сохраняющихся у детей признаков ХТ и уменьшение размеров НМ. В 1 группе они купировались после первых 2-3 процедур, во 2-й – более медленно. Положительная клиническая динамика сопровождалась нормализацией уровней медиаторов. Наиболее быстро и существенно коррекция цитокинового статуса, особенно содержания IL-10, происходила в 1 группе (табл. 4, 5).

Таблица 4

Цитокиновый профиль детей до и после 2 курса УМФДТ

Конц. цитокинов сыворотки крови	перед 2 курсом		после 2 курса		Статистические показатели				Показатели нормы	
	X	m	X	m	M	m	t	на %	min	max
IL-10, pg/ml	3,81	0,14	5,48	0,12	1,6	0,07	22,857	43,83	0	31
IL-2, pg/ml	7,81	0,5	5,71	0,39	-2,03	0,16	-12,688	-26,89	0	10
IL-4, pg/ml	3,75	0,14	2,51	0,1	-1,33	11	12,09	-33,07	0	4

Таблица 5

Цитокиновый профиль детей до и после 2 курса ФТЛ

Конц. цитокинов сыворотки крови	перед 2 курсом		после 2 курса		Статистические показатели				Показатели нормы	
	X	m	X	m	M	m	t	на %	min	max
IL-10, pg/ml	3,71	0,17	4,65	0,19	0,95	0,07	3,68	25,34	0	31
IL-2, pg/ml	9,02	0,78	7,05	0,52	-1,83	0,18	-2,1	-21,84	0	10
IL-4, pg/ml	5,01	0,32	3,95	0,28	-1,05	0,3	-2,49	-21,16	0	4

Сравнение результатов показывает, что в ходе каждого курса лечения возникают сходные изменения показателей про- и противовоспалительных медиаторов с постепенным их приближением к средним значениям нормы. Это указывает на постепенное затихание хронического воспаления. О более высокой эффективности УМФДТ говорят более быстрые исчезновение местных симптомов ХТ, уменьшение размеров НМ, нормализация цитокинового профиля и устойчивость происходящих изменений.

Для оценки стойкости развивающихся изменений очередное обследование детей провели через ≈ 1 год после начала лечения. Его выполнили у детей 1 группы, так как УМФДТ показала более высокую эффективность. При ЛОР-осмотре местные признаки ХТ отсутствовали у всех пациентов, а размер НМ изменился незначительно. Также установили небольшие увеличение концентрации IL-2, IL-4 и уменьшение уровня IL-10 по сравнению со значениями после 2 курса, однако, количество провоспалительных

медиаторов было ниже, а противовоспалительного – значительно выше, чем до лечения. Сравнение показателей, полученных через \approx полгода после каждого из курсов УМФДТ, указывает на схожесть механизмов адаптации иммунной системы и стабильность эффектов, особенно в отдалённом периоде.

Учитывая хорошее состояние пациентов и отсутствие рецидивов ангин, 3 курс УМФДТ был у них профилактическим. Под его влиянием продолжалась нормализация цитокинового статуса: снижение уровней IL-2 (на 16,1%), IL-4 (на 25,3%) и повышение содержания IL-10 (на 26,2%). Большое значение имеют сходная динамика концентраций про- и противовоспалительных медиаторов после каждого из трёх курсов УМФДТ, стойкость и направленность изменений. Максимальная коррекция наблюдалась после первого курса терапии. Это подтверждает наличие у сочетания НКС и МС иммуноотропных свойств, приводящих к постепенному стиханию воспаления и восстановлению активности иммунной системы (рис. 1).

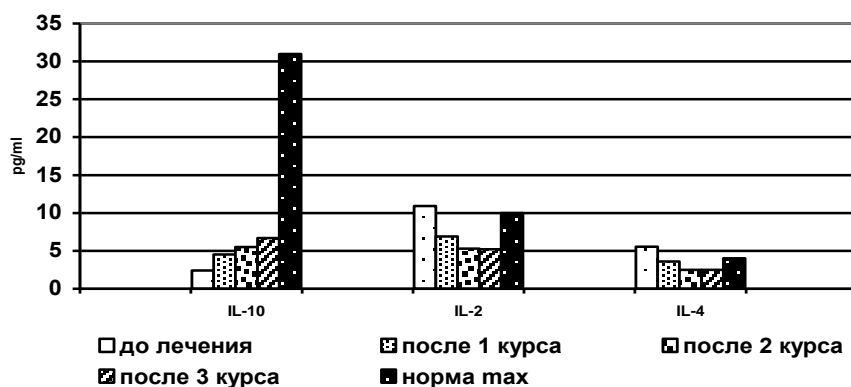


Рис. 1. Характер изменения цитокинового профиля пациентов под влиянием трёх курсов УМФДТ.

Проведённое через 1,5 года после начала терапии обследование пациентов 1 группы выявило отсутствие у них рецидивов ангин, проявлений тонзиллогенной интоксикации и местных признаков ХТ. Это подтверждает устойчивость эффектов, полученных под влиянием УМФДТ, и целесообразность её профилактического применения.

Таким образом, положительная клинико-иммунологическая динамика состояния пациентов объективно говорит о более высокой эффективности УМФДТ в лечении ХТ у детей, особенно в отдалённом периоде, целесообразности проведения консервативной терапии не реже двух раз в год. Данная методика может быть применена для повышения иммунологической реактивности детей с данной патологией. Показана возможность использования системного цитокинового профиля с определением концентраций про- и противовоспалительных медиаторов для оценки течения воспаления и эффективности терапии, а также в качестве дополнительного метода диагностики при комплексном иммунологическом обследовании пациентов с ЛОР-заболеваниями.

Литература

1. *Оториноларингология: национальное руководство / Под ред. В.Т. Пальчуна. – М.: ГЭОТАР-Медиа, 2016. – 1024с.*

2. *Физиотерапия: национальное руководство / Под ред. Г.Н. Пономаренко. – М.: ГЭОТАР-Медиа, 2009. – 864с.*

3. *Песчаный, В.Г. Квантовая терапия: механизмы воздействия и особенности применения при хроническом тонзиллите // Рос. оторинолар. – 2012. – №6 (61). – С. 177-184.*

4. *Roitt, I. Immunology / I. Roitt, J. Brostoff, D. Male, etc. – Kindlington: Elsevier. 2006. – 556p.*

5. *Песчаный В.Г. Клинико-иммунологические изменения у детей с хроническим тонзиллитом под влиянием фотодинамической терапии / В.Г. Песчаный, М.М. Сергеев, Р.А. Ханферян // Российская оториноларингология. – 2011. – №3 (52). – С. 121-127.*

6. *Азаматова, Э.К. Фитотерапия с эффектом закаливания в лечении хронического тонзиллита у детей: автореф. дис. ... канд. мед. наук. – СПб. 2011. – 22с.*

7. *Герасимов, А.Н. Медицинская статистика: учебное пособие. – М.: Медицинское информационное агентство, 2007. – 480с.*

Literature

1. *Otorhinolaryngology: a national management / Under the editorship of V.T. Palchun. – М.: GEOTAR-media, 2016. – 1024p.*

2. *Physical therapy: a national management / Under the editorship of G.N. Ponomarenko. – М.: GEOTAR-media, 2009. – 864p.*

3. *Peschany, V.G. Quantum therapy: mechanisms of influence and features of application at a chronic tonsillitis // Russian otorhinolaryngology. – 2012. – №6 (61). – P. 177-184.*

4. *Roitt, I. Immunology / I. Roitt, J. Brostoff, D. Male, etc. – Kindlington: Elsevier. 2006. – 556p.*

5. *Peschany, V.G. Clinic-immunological displays at children with chronic tonsillitis under influence of the photodynamic therapy / V.G. Peschany, M.M. Sergeev, R.A. Khanferyan // Russian otorhinolaryngology. – 2011. – №3 (52). – P. 121-127.*

6. *Azamatova, E.K. Phytotherapy with effect of quenching in treatment of a chronic tonsillitis at children: the autoabstract of dissertation on competition of a scientific degree of the candidate of medical sciences. – SPb. 2011. – 22p.*

7. *Gerasimov, A.N. Medical statistics: education guidance. – М.: Medical information agency, 2007. – 480p.*